

MORFOLOGIA DO APARELHO DIGESTIVO DO PARGO, LUTJANUS PURPUREUS POEY⁽¹⁾

Maria Ivone Mota Alves

Laboratório de Ciências do Mar
Universidade Federal do Ceará
Fortaleza — Ceará — Brasil

O pargo, *Lutjanus purpureus* Poey, ocorre no Mar Caribe, costa das Guianas e Brasil (Rivas, 1966), constituindo-se um dos principais recursos pesqueiros do nordeste brasileiro.

No presente trabalho se descreve a morfologia macro e microscópica do trato digestivo do pargo, dando continuidade a uma série de estudos sobre a anatomia do aparelho digestivo de peixes marinhos (Mota Alves & Tomé, 1966 e 1967; Mota Alves, 1969), objetivando relacionar tais estruturas com os hábitos alimentares das espécies.

MATERIAL E MÉTODOS

Observou-se 20 indivíduos, entre machos e fêmeas do pargo, capturados em frente ao nordeste brasileiro, cujos comprimentos zoológicos (fork lengths) variaram de 38,9 a 60,1 cm. Salienta-se que tôdas as medidas mencionadas no texto, se referem a um espécimen de 43,0 cm de comprimento zoológico.

Para o estudo da morfologia macroscópica, foram dissecados 10 indivíduos, observando-se a técnica recomendada por Amlacher (1964).

As observações mesoscópicas se efetuaram com o auxílio de uma lupa binocular, utilizando-se peças fixadas em formol a 10%.

No estudo da morfologia microscópica, tratos digestivos de 10 peixes foram fixados em formol a 10% ou no Bouin-picro-formol, sendo retirados fragmentos das diversas regiões, incluídos em parafina, para cortes microtômicos de 6 micra. Foram efetuados cortes transversais, longitudinais e tangenciais, para observação das diversas camadas e estratos que formam a estrutura do trato digestivo.

Para coloração dos cortes histológicos foram utilizados a hematoxilina de Delafield — eosina, e métodos tríplice de Mallory-Giemsa e o método de Gallego para tecido conjuntivo, modificado por Ruddell (1966).

As partes tratadas em detalhe são as seguintes: esôfago, estômago, intestino e cecos pilóricos. As glândulas anexas serão consideradas em estudo posterior.

DISCUSSÃO E CONCLUSÕES

Esôfago

O esôfago do pargo tem cerca de 1,0 a 1,5 cm de comprimento. Seu limite anterior é marcado pelo último raio branquial, sendo seu limite posterior de difícil percepção macroscópica. Ao exame histológico, este limite é facilmente detectado. Entretanto, esta transição se processa de modo gradual.

Internamente, o esôfago apresenta pregas de trajeto sinuoso, que vão se continuar no estômago.

Histologicamente, em secção transversal, se observa a existência das quatro camadas usuais de revestimento do trato digestivo que são, do lúmen para o exterior, mucosa, submucosa, muscular e serosa.

Mucosa — apresenta pregas longitudinais que se estendem até a sub-mucosa, não chegando a atingir a camada muscular.

O epitélio é do tipo estratificado cilíndrico, sendo que nas porções iniciais do esôfago consiste de várias camadas de células, das quais somente as superficiais são do tipo colunar. Posteriormente, aparecem duas camadas de células e, às vezes, na porção limítrofe com o estômago, figura somente uma única camada de células colunares (figura 1).

Tanto na porção anterior como na mediana do esôfago existem células secretoras de muco, que se tornam menos numerosas nas

(1) — Trabalho realizado com auxílio do Conselho Nacional de Pesquisas (CNPq).



Figura 1 — Mucosa do esôfago do pargo, *Lutjanus purpureus* Poey. (Oc. K 6,3 : 1. obj. 20/0,40).

proximidades do estômago, sendo substituídas por células cilíndricas de núcleo basal e oval, sendo que aí representam a quase totalidade das células do epitélio.

Não foi evidenciada lâmina basal, com as colorações utilizadas. Entretanto, existe uma lâmina própria bem diferenciada, constituída de tecido conjuntivo frouxo, com fibras elásticas e colágenas bem evidenciadas pela coloração de Gallego, modificada por Ruddell (1954) : as fibras elásticas se coram em púrpura e as colágenas em azul escuro. Esparsos fibroblastos são vistos entre as fibras. Não se observou “muscularis mucosae”.

Sub-mucosa — o tecido conjuntivo da sub-mucosa é do tipo areolar, com fibras densamente distribuídas, sugerindo um caráter permanente das pregas da mucosa. Vasos sanguíneos são numerosos entre as fibras.

As pregas longitudinais do epitélio dão uma aparência de glândulas tubulares, quando seccionadas transversalmente. Essas pregas são finas e numerosas, e avançam para o lúmen.

Muscular — o tecido muscular é do tipo estriado, com raras fibras lisas. Externamente, as fibras se dispõem no sentido longitudinal, e internamente são transversais, de modo circular. A zona de fibras circulares é a mais espessa, constituindo cerca de 2/3 da espessura total da camada muscular.

Serosa — consiste de uma simples camada de células pavimentosas, com núcleo achatado, que repousam num conjuntivo frouxo, onde se observam vasos sanguíneos e esparsas fibras de músculo liso.

Estômago

O estômago do pargo é do tipo cecal, e mede cerca de 6,2 cm de comprimento, com um diâmetro externo, na porção mediana, de 3,8 cm (estômago vazio).

Limita-se anteriormente com o esôfago, ficando as suas porções anterior e mediana quase totalmente recobertas pelos lobos do fígado. A sua extremidade posterior termina em fundo ceco, ficando parcialmente recoberto pelas gônadas, nos estágios avançados de maturação sexual. Da porção anterior e ventral, a cerca de 3,0 cm do esôfago, parte o piloro, um divertículo do estômago, fortemente musculoso, que vai se continuar com o intestino.

Apresenta internamente pregas na mucosa, que ocorrem no sentido longitudinal, com trajeto sinuoso. São observadas desde a porção anterior, continuando-se com aquelas do esôfago, e alcançam o terço médio do órgão. No terço final deixam de aparecer ao exame macroscópico e mesmo mesoscópico.

Num corte histológico, o estômago apresenta as mesmas camadas do esôfago, ou seja: mucosa, sub-mucosa, muscular e serosa.

Mucosa — o epitélio é inteiramente constituído de uma única camada de células prismáticas. Estas células são altas, com núcleo basal e oval, de citoplasma acidófilo, possuindo numerosos grânulos basófilos na região apical.

A lâmina basal é fracamente evidenciada, sendo que a túnica própria é bem espessa e contém numerosas células serosas e acidófilas, de citoplasma granular. Existem invaginações do epitélio de revestimento para dentro da túnica própria, formando as fossetas gástricas (figura 2).

A mucosa do estômago é ocupada por um grande número de glândulas gástricas, que diferem da região anterior e posterior do estômago. Estas glândulas são tubulosas, simples ou raramente bifurcadas, sendo mais numerosas na região posterior (figura 3).

Pode-se distinguir três tipos celulares diferentes nas glândulas gástricas: células mucosas, parietais e mucosas do colo. Não foram estudadas as células zimogênicas e argenta-

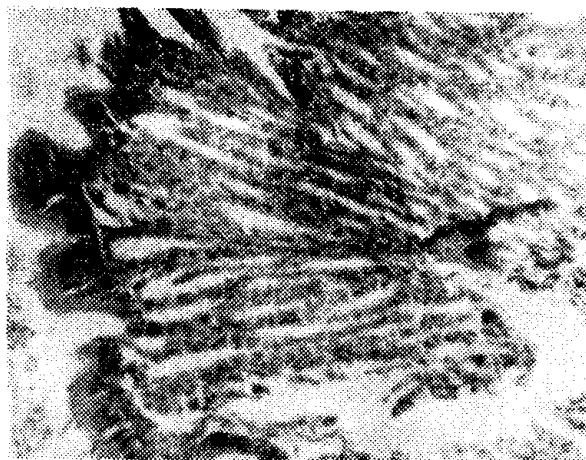

Figura 2 — Fossetas gástricas do estômago do pargo, *Lutjanus purpureus* Poey. (Oc. K 6,3 : 1, obj. 20/0,40).

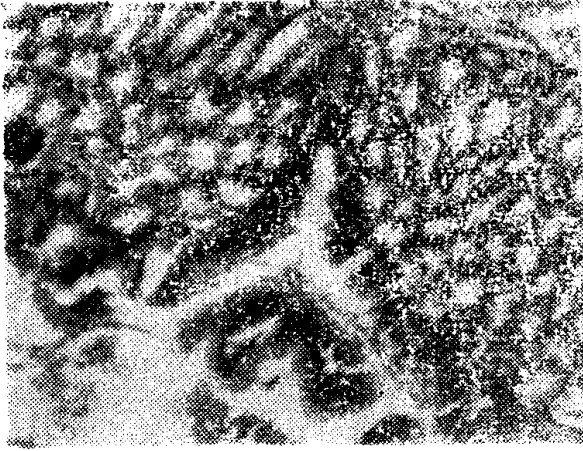

Figura 3 — Glândulas gástricas do estômago do pargo, *Lutjanus purpureus* Poey. (Oc. K 6,3 : 1, obj. 20/0,40) .

fins, uma vez que as colorações utilizadas não evidenciam tais células. Entretanto, estas são referidas, por muitos autores, como componentes das glândulas gástricas do estômago de peixes.

As células mucosas são semelhantes àquelas do epitélio de revestimento, sendo todavia mais baixas. As parietais são cúbicas, de núcleo esférico e central. As células mucosas do colo são encontradas entre as parietais, e ocorrem em pequeno número. Diferem das células epiteliais de revestimento pelo caráter fortemente acidófilo de seu citoplasma, que não apresenta granulações basófilas.

Sub-mucosa — é relativamente estreita e constituída por um tecido conjuntivo frouxo, rico em vasos sanguíneos, comumente infiltrado de células linfóides.

Muscular — é constituída de fibras lisas e estriadas, externamente com fibras longitudinais e, internamente, com fibras circulares. Esta disposição é idêntica àquela apresentada pelo esôfago, contrastando com grande número de peixes, em que as fibras circulares do estômago são as mais externas, como é referido por muitos autores.

Serosa — é bastante delgada, continua com a do esôfago e se encontra coberta de mesotélio.

Intestino

O intestino do pargo se localiza na parte ventral da cavidade geral do corpo. Mede cerca de 68,3 cm de comprimento, depois de desfeitas as alças intestinais. Tem diâmetro mais ou menos uniforme, em toda a sua extensão, medindo em torno de 0,7 cm.

Parte do piloro e logo se dirige para trás, onde a mais ou menos 1,0 cm de sua parte inicial apresenta expansões digitiformes de sua parede, constituindo os cecos pilóricos.

Daí, continua para trás, quase alcançando o limite posterior da cavidade geral, quando volta-se para a frente, descrevendo um S da direita para a esquerda. Seguindo paralelo à primeira volta, antes de alcançar o extremo da primeira alça intestinal, muda bruscamente de direção, formando um ângulo quase reto, indo desembocar no orifício anal.

Internamente o intestino apresenta pregas na mucosa, visíveis a olho nu.

O estudo histológico do intestino revela que suas paredes são constituídas de mucosa, muscular e serosa, não existindo a sub-mucosa. O quadro histológico é semelhante, em toda extensão do intestino, até alcançar o reto, quando apresenta algumas modificações, que serão ressaltadas no final.

Mucosa — as pregas da mucosa constituem a quase totalidade da parede intestinal. Elas são simples e correm longitudinalmente. São mais profundas na porção inicial e tornam-se desordenadas onde os cecos pilóricos se abrem. Algumas vèzes, as pregas circundam os locais de desembocadura dos cecos, sendo aí mais baixas.

As pregas são revestidas de um epitélio colunar simples, sendo constituído de dois tipos principais de células: colunares e secretoras de muco (figura 4) .

As células colunares medem em torno de 30 micra de altura por 5 micra de largura. Nas bases das pregas as células são mais baixas, tendo cerca de 15 micra de altura, com a mesma largura das precedentes. O núcleo destas células é esférico e localizado um pouco abaixo da parte mediana das mesmas. Apresentam nucléolo e grânulos esparsos de cromatina. Têm cerca de 3,5 micra de diâmetro. O citoplasma é fracamente acidófilo e aparece pouco corado pela eosina; não apresenta granulação visível, tendo um aspecto bastante homogêneo. A coloração de Mallory evidencia cílios na região epical dessas células.

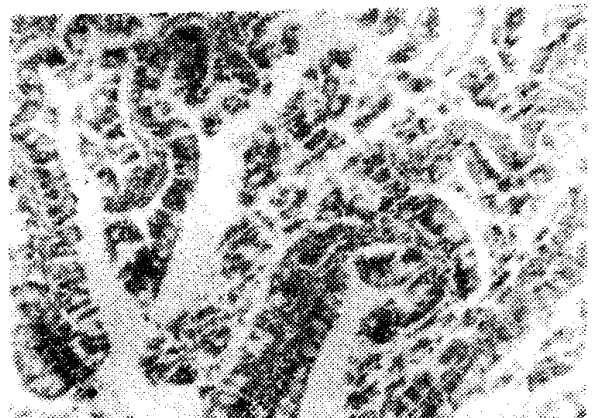


Figura 4 — Mucosa do intestino do pargo, *Lutjanus purpureus* Poey. (Oc. K 6,3 : 1, obj. 20/0,40) .

As células secretoras de muco têm a forma característica de cálice. São numerosas e distribuídas por todo o epitélio, sendo menos frequentes nas cristas das pregas. Aparecem pouco coradas pelos métodos utilizados, com um núcleo basal e fortemente basófilo.

Também se encontram no epitélio leucócitos e células granulares. Estas pouco numerosas, se corando pela eosina em grânulos vermelhos e brilhantes, distribuídos por todo o citoplasma. Tais células granulares são pequenas, medindo em torno de 8 micra de diâmetro.

A lâmina basal não está presente. Contudo, a túnica própria é bastante espessa, sendo constituída de um conjuntivo frouxo, onde se encontram, em abundância, linfócitos, células granulares e outras próprias de tecido conjuntivo. Não há evidência de "muscularis mucosae".

Muscular — consta de duas zonas de fibras estriadas. Uma externa, de fibras longitudinais, e outra interna, de fibras circulares, separadas por um escasso conjuntivo do tipo frouxo. A zona de fibras circulares é a mais espessa, sendo que, em algumas regiões, a zona de fibras circulares é bem delgada, não chegando mesmo a circundar toda a parede intestinal.

Serosa — semelhante àquela das porções anteriores do trato digestivo, possuindo uma adventícia de tecido conjuntivo areolar.

A porção terminal do intestino, que constitui o reto, apresenta modificações na sua estrutura. Essas modificações são da mucosa e da camada muscular, não ocorrendo na serosa.

A mucosa apresenta poucas pregas e estas são mais baixas de que as que ocorrem nas regiões anteriores. O epitélio é do tipo estratificado cilíndrico, com numerosas células secretoras de muco. Suas paredes se tornam mais grossas, pelo espessamento da camada muscular, ficando o lúmen mais estreito.

Estas modificações se processam de uma maneira mais ou menos brusca, não havendo uma zona de transição.

Cecos pilóricos

Os cecos se abrem diretamente no intestino, independentes um do outro, imediatamente após o piloro. Constan de cinco expansões digitiformes, dispostos de maneira radiada. Cada ceco tem em torno de 7,51 cm de comprimento, com um diâmetro médio de 0,9 cm.

O exame de uma secção transversal, na região proximal de um ceco, revela que a sua constituição histológica é semelhante às das porções anteriores do intestino.

Mucosa — consideravelmente pregueada, mostrando, em secções transversais, estrutu-

ras alongadas lembrando vilosidades, e depressões na mucosa, dando uma ligeira impressão de criptas de Leiberkuhn. Não foi evidenciada a existência de células de Paneth, presentes em outros grupos animais.

O epitélio da mucosa é composto de células altas, colunares, intercaladas com numerosas células secretoras de muco. É frequente a existência de linfócitos. Não se observam os cílios presentes no epitélio intestinal. A figura 5 mostra a mucosa de um ceco pilórico, evidenciando uma falsa vilosidade.

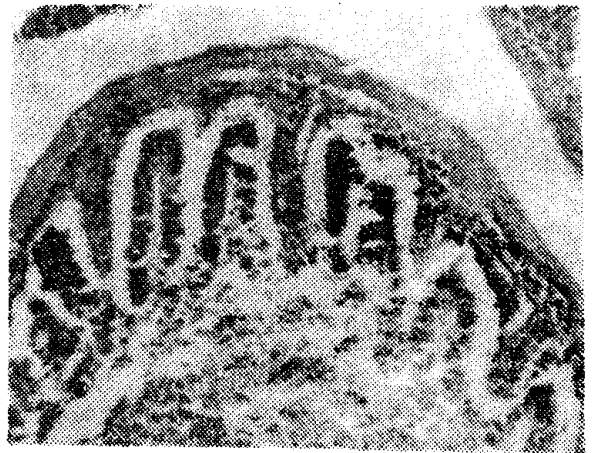


Figura 5 — Mucosa de um ceco pilórico do pargo, *Lutjanus purpureus* Poey. (Oc. K 6,3 : 1, obj. 20/0,40).

A túnica própria é constituída de células usuais do tecido conjuntivo areolar, e pequenas células não diferenciadas.

Muscular — consta de duas zonas, com a mesma disposição apresentada pelo intestino, ou seja uma externa de fibras longitudinais e outra de fibras circulares, dispostas mais internamente.

Serosa — representada por uma única camada de células epiteliais escamosas, que repousam num tecido conjuntivo areolar, onde aparecem numerosos vasos sanguíneos.

Existem algumas diferenças entre a parte proximal e a distal dos cecos pilóricos, valendo salientar a camada muscular, mais espessada na região distal, e a existência de proliferação das pregas da mucosa, formando um entrelaçamento.

SUMMARY

This paper deals with the anatomy, both macroscopic and microscopic of the digestive tract of *Lutjanus purpureus* Poey, which lives off the northeast of Brazil.

The different divisions of the digestive tube, the tunics and tissues present, as well as the structure and arrangement of cells are

studied. Esophagus, stomach, intestine and pyloric caeca are treated in detail.

BIBLIOGRAFIA CONSULTADA

Amlacher, E. — 1964 — Manual de enfermedades de los peces. Ed. Acribia, 319 pp., 195 figs., Zaragoza.

Mota Alves, M. I. & Tomé, G. S. — 1966 — Anatomia e histologia do tubo digestivo de *Scomberomorus cavalla* (Cuvier, 1829). *Arq. Est. Biol. Mar. Univ. Fed. Ceará*, Fortaleza, 6 (2) : 103-108, 7 figs.

Mota Alves, M. I. & Tomé, G. S. — 1967 — Notas sobre os anexos digestivos da cavala, *Scomberomorus cavalla* (Cuvier, 1829). *Arq. Est. Biol. Mar. Univ. Fed. Ceará*, Fortaleza, 7 (2) : 173-175, 2 figs.

Mota Alves, M. I. — 1969 — Sobre o trato digestivo da serra, *Scomberomorus maculatus* (Mitchill). *Arq. Ciên. Mar*, Fortaleza, 9 (2) : 167-171, 7 figs.

Rivas, L. R. — 1966 — Review of the *Lutjanus campechanus* complex of Red Snappers. *Quart. J. Fla. Acad. Sci.*, Tallahassee, 29 (2) : 117-136.

Ruddell, C. L. — 1966 — A general stain based on Gallego's Method for Connective Tissue. *Fisheries Research Institute, College of Fisheries, University of Washington*, Seattle, 41 (4) : 249-250.